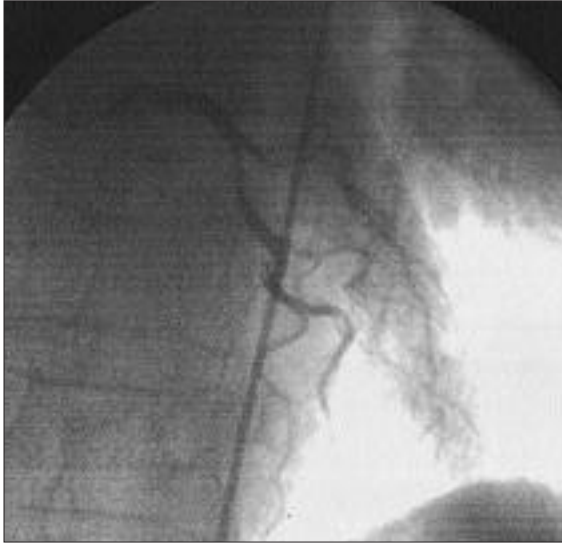
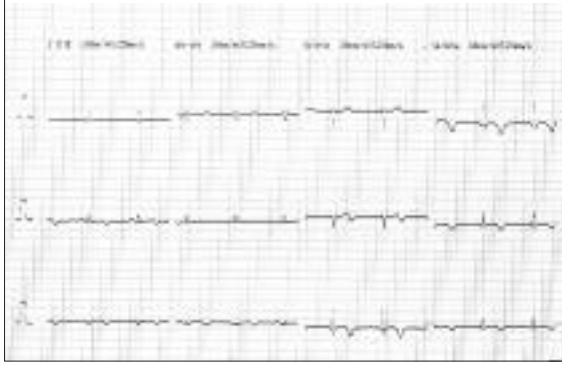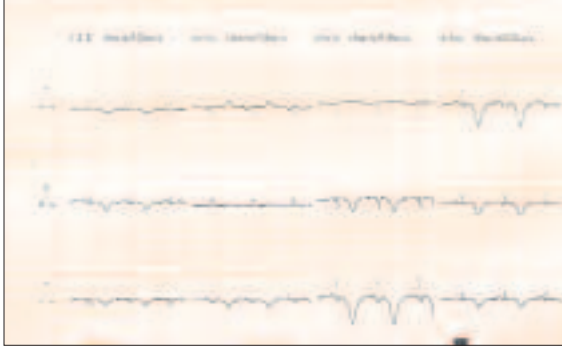


## ORİJİNAL GÖRÜNTÜ

## Bir Akut Miyokard İnfaktüsü Olgusunda QT İntervalinde Geçici Uzama

Dr.Bülent Görenek, Dr.Halim Öney

Osmangazi Üniversitesi Tıp Fakültesi, Kardiyoloji Anabilim Dalı, Eskişehir



Altmış yaşında kadın hasta göğüs ağrısı şikayeti ile başvurdu. Troponin T ve Troponin I değerleri yüksek idi, ancak konvensiyonel enzim değerleri gelişinde ve takibinde normal sınırlarda tespit edildi. Trombolitik tedavi yapılan hastada reperfüzyon aritmisi gelişmedi. İzlemi sırasında derin T negatifliği ve QT uzaması oluştu, ancak bir gün sonraki EKG'nin belirgin olarak değiştiği izlendi. Olgunun yatışının 9. günü gerçekleştirilen koroner anjiyografisinde Cx arter proksimalinde %50-70 darlık saptandı. Yapılan Fractional Flow Reserve değerlendirmesinde mevcut darlığın ciddi olmadığı tespit edildi. Seri EKG'ler ve koroner anjiyografi yorumlarınıza sunulur.