

## Pre-operative use of anti-aggregants may reduce atrial fibrillation development rate during coronary bypass surgery

### *Preoperatif antiagregan kullanımı koroner baypas cerrahisi süresince gelişebilecek atriyal fibrilasyon oranını azaltabilir*

Atrial fibrillation (AF) is one of the most common postoperative arrhythmias in patients who undergo coronary artery bypass grafting (1). This complication leads to increases in mortality and morbidity rate in coronary bypass surgery and in hospital stay caused by excess usage of medications (2). Diverse experimental and clinical trials are conducted to reduce post-operative AF development rate and associated complications; however, AF rate still remains to be up to 40% during bypass surgery. The etiology of postoperative AF is not well defined, although recent studies suggest a multi-factorial mechanism, which includes oxidative stress, inflammation, atrial fibrosis, and excessive production of catecholamines, changes in autonomic tone and in the expression of connexins (3, 4). By evaluating retrospectively our coronary bypass surgery results, we observed that we did not discontinue preoperatively used anti-aggregants since a long time and that postoperative AF rate was lower than found in coronary literature.

At Dr. Siyami Ersek Cardiovascular and Thoracic Surgery Training and Research Hospital coronary artery bypass surgeries that are performed by the same clinic between January 2009 and December 2009 were reviewed retrospectively. Statistical analysis is made by SPSS 15. Stopping anti-aggregants therapy before coronary bypass surgery is a classical literature knowledge; therefore control group parameters are taken from the literature ratios. Atrial fibrillation development rate was retrospectively evaluated in 250 coronary bypass patients who used anti-aggregants and also not discontinued before the operation. There was no significant difference between selected patients in terms of clinical and laboratory examinations. There was no atrial fibrillation history in all patients. There was no significant difference in duration of operation and number of used graft. LIMA and saphenous vein were used as graft in all patients. Atrial diameter of patients was similar and they had no atrial dilatation. Atrial fibrillation was developed in 9 patients (3%). According to literature information (3, 4), atrial fibrillation rate was assessed very low.

In the controls after two months; there was no statistically significant increase in AF ratio. There was no significant increase in postoperative administration of blood or blood derivative considered as side effects despite to continuation of anti-aggregant usage. Revision and tamponade rate due to bleeding was conforming to literature.

Continuing to preoperative anti-aggregant in patients without AF development risk factors significantly reduces AF development rate and we conclude that this may be considered as our coronary experience of a wide serial.

**Ahmet Yavuz Balcı, Fatih Özdemir**

**From Clinic of Cardiovascular Surgery, Dr. Siyami Ersek Thoracic and Cardiovascular Surgery Training and Research Hospital, İstanbul-Turkey**

### References

1. Sun Y, Ji Q, Mei Y, Wang X, Feng J, Cai J, et al. Role of preoperative atorvastatin administration in protection against postoperative atrial fibrillation

following conventional coronary artery bypass grafting. *Int Heart J* 2011; 52: 7-11. [CrossRef]

2. Koçoğulları CU, Emmiler M, Ayva E, Şaşırta T, Eren N, Çekirdekçi A. Preoperative prophylaxis can decrease rates of atrial fibrillation in open heart surgery: a retrospective study. *Heart Surg Forum* 2008; 1: 59-163.
3. Shariff N, Zelenkofske S, Eid S, Weiss MJ, Mohammed MQ. Demographic determinants and effect of pre-operative angiotensin converting enzyme inhibitors and angiotensin receptor blockers on the occurrence of atrial fibrillation after CABG surgery. *BMC Cardiovasc Disord* 2010; 10: 7. [CrossRef]
4. Şahin V, Kaplan M, Bilsel S, Filizcan U, Çetemen Ş, Bayserke O, et al. The relation between blood and tissue magnesium levels and development of atrial fibrillation after coronary artery bypass surgery. *Anadolu Kardiyol Derg* 2010; 10: 446-51. [CrossRef]

**Address for Correspondence/Yazışma Adresi:** Dr. Ahmet Yavuz Balcı  
Dr. Siyami Ersek Göğüs Kalp ve Damar Cerrahisi Eğitim ve Araştırma Hastanesi,  
Kalp ve Damar Cerrahisi Kliniği, İstanbul-Türkiye  
Phone: +90 505 770 58 72 Fax: +90 216 337 97 19 E-mail: draybalci@gmail.com  
**Available Online Date/Çevrimiçi Yayın Tarihi:** 10.01.2012

©Telif Hakkı 2012 AVES Yayıncılık Ltd. Şti. - Makale metnine [www.anakarder.com](http://www.anakarder.com) web sayfasından ulaşılabilir.

©Copyright 2012 by AVES Yayıncılık Ltd. - Available on-line at [www.anakarder.com](http://www.anakarder.com)  
doi:10.5152/akd.2012.024

## Abdominal ve torakal aort anevrizmalarında endovasküler stent greft uygulaması

### *Endovascular stent graft repair of abdominal and thoracic aortic aneurysms*

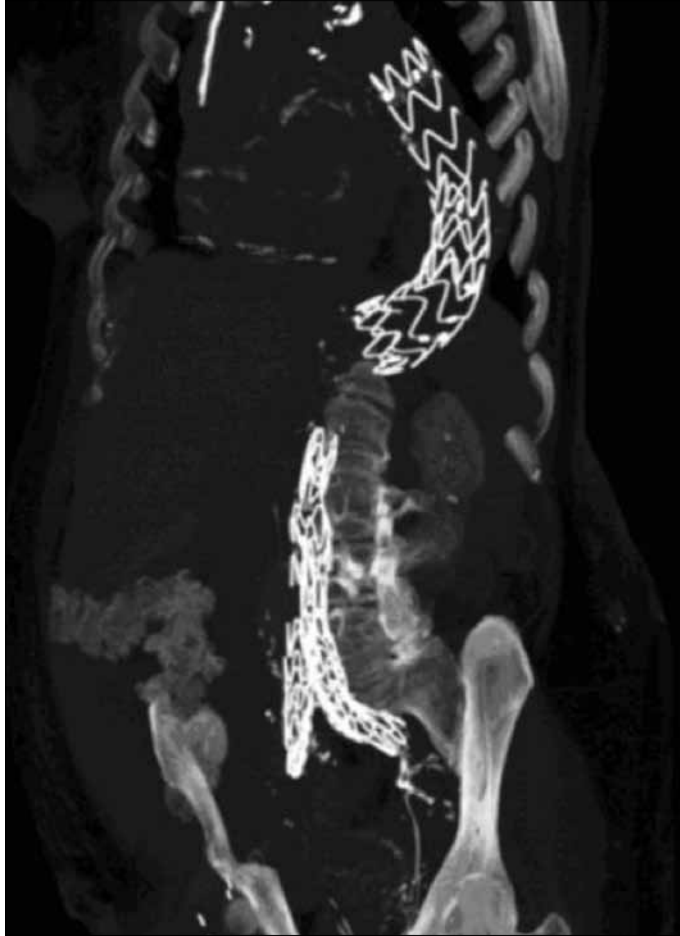
Son zamanlarda, aort anevrizmalarının tedavisinde endovasküler stent greft tamiri yaygın olarak uygulanmaya başlanmıştır. Açık cerrahi yöntem ile karşılaştırıldığında endovasküler yöntemün üstünlükleri, preoperatif kan kaybının az olması, çoğu zaman epidural anestezi altında uygulanabilmesi, hastanede kalış süresinin kısa olması ve daha düşük mortalite ve morbidite ile seyretmesi olarak sıralanabilir (1, 2). Özellikle, yüksek risk taşıyan hastalarda, düşük mortalite ve morbidite ile seyrettiği gözlenmektedir (3). Ayrıca konvansiyonel cerrahi yöntemlerin endovasküler yöntemlerle birlikte uygulandığı hibrid tedavinin, cerrahi tedaviye göre daha iyi sonuçlar verdiği tespit edilmiştir (4).

Merkezimizde Kasım 2004-Aralık 2010 yılları arasında yaptığımız çalışmada, 55 hasta retrospektif olarak incelendi. Euroscore ortalaması 4.6±2.55 olan 49 infrarenal abdominal aort anevrizması, 3 torakal aort anevrizma, 2 torakoabdominal ve 1 penetran abdominal aort ülseri tanısı konulan hastalar endovasküler aort tamir (EVAT) yöntemi ile tedavi edildiler. Abdominal aort anevrizması olan 46 hasta aorta-biiliyak stent greft ile, 3 hasta aortauniliyak stent greft ile tedavi edilirken; bir penetran abdominal aort ülseri ve 3 torakal aort anevrizması, tüp stent greft ile tamir edildiler. Torakal ve abdominal aort anevrizması olan bir hastanın EVAT için anatomik uygunluğu olmadığından, abdominal aort anevrizması açık cerrahi ile, bir hafta sonra da torakal aort anevrizması tüp stent greft ile endovasküler olarak tamir edildi. Torakal ve abdominal aort anevrizması olan diğer hastanın önce rüptüre torakal aort anevrizması tüp stent greft ile, dokuz ay sonra 4.5 cm'den 6 cm'e ilerleyen abdominal aort anevrizması da tüp stent greft ile endovasküler olarak tamir edildi (Şekil 1). İşlemler kardiyovasküler cerrah, girişimsel radyolog ve anesteziistten oluşan bir ekip tarafından ameliyathane koşullarında yapıldı. Hastaların 43'üne Medtronic Talent®, 12'sine Medtronic Endurant (Medtronic, Santa Rosa, California, USA) marka stent greft kullanıldı.

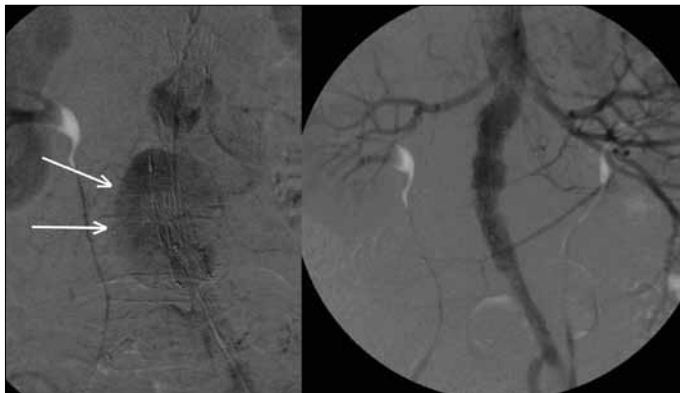
İşlem sonrası hastalar 1, 3, 6, 12 aylık dönemlerde bilgisayarlı tomografi ile değerlendirildiler.

Hastalar ortalama  $25.35 \pm 16.92$  (9-73) ay takibi edildi ve 6 hastada tip2 endoleak, 2 hastada tip1 endoleak, 1 hastada tip 5 endoleak gözlemlendi. Tip 1 endoleak olan 2 hastaya proksimal cuff uygulandı (Şekil 2). Tip2 endoleak'ler takipte kapandılar. Tip 5 endoleak, anevrizma kesesine endoleak gözlenmez iken kesenin büyümesi olarak tanımlanır (5). Tip 5 endoleak olan hastanın iletişimi takip esnasında kesildi.

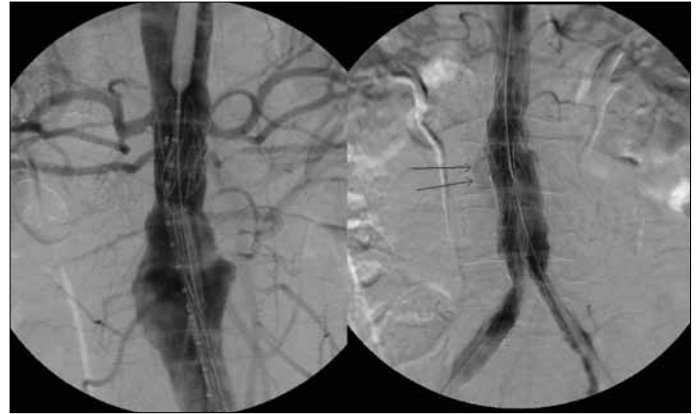
Hastane mortalitesi sıfır olup, migrasyon ve tromboz gözlenmedi. Bir hastada stent greftin, aksesuar renal arterleri kapadığı tespit edildi.



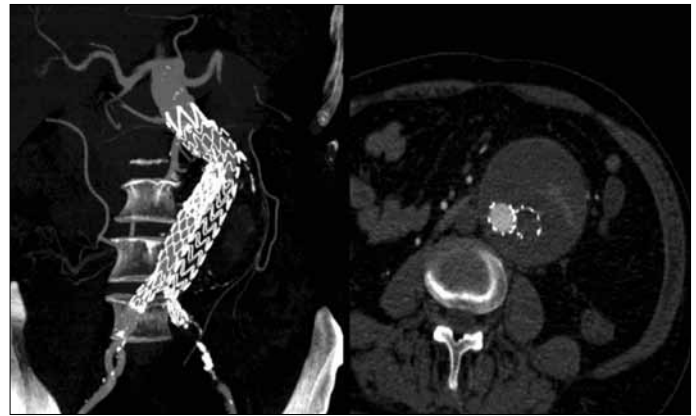Şekil 1. Torakal ve abdominal anevrizması olan hastanın postoperatif stent greftlerinin bilgisayarlı tomografik anjiyografi görüntüsü



Şekil 2. Tip 1 endoleak olan aorta-uniiliyak stent greftin proksimal "cuff" ile tamiri



Şekil 3. Tip 2 endoleak olan ve aksesuar renal arteri oklüde olan aorta-biiliyak stent greftin anjiyografi görüntüsü. Birinci ay kontrolünde endoleak yok, anevrizma kesesinde büyüme yok, bilateral böbrek alt pol' de enfarkt mevcut



Şekil 4. Aorta-biiliyak stent greft tarafından sol iliak arterin oklüde olduğunu gösteren kontrastlı bilgisayarlı tomografik anjiyografi görüntüsü

Preoperatif kreatinin değeri  $\leq 1$  mg/dl olan bu hastanın, postoperatif dönemde de renal fonksiyonlarında bozulma olmadı ve hasta takibe alındı (Şekil 3). Anevrizma açılanması  $90^\circ$  olan hastanın, postoperatif 18. günde sol bacak ağrısı ortaya çıktı. Yapılan bilgisayarlı tomografide, stent greftin kısa bacağının sol iliak arteri tıkadığı görüldü ve hastaya acil femoro-femoral baypas yapılarak, hasta takibe alındı (Şekil 4). Hastaların hastane kalım süresi ortalama  $5.87 \pm 2.93$  gün bulundu. İşlem esnasında ortalama 60-70 ml kontrast madde kullanıldı. Hastaların kontrast madde kullanımına bağlı EVAT öncesi ( $1.06 \pm 0.38$  mg/dl) ve sonrası ( $1.07 \pm 0.35$  mg/dl) kreatinin değerleri arasında istatistiksel olarak anlamlı farklılık tespit edilmedi ( $p=0.893$ ). EVAT öncesi ( $65.96 \pm 11.72$  mm) ve sonrası ( $63.76 \pm 12.12$  mm) ortalama maksimum anevrizma çapları karşılaştırıldığında, anevrizma çapının işlem sonrası istatistiksel olarak anlamlı oranda küçüldüğü görüldü ( $p=0.03$ ).

Endovasküler cerrahi yöntem, yüksek riskli hastaların düşük mortalite ve morbidite ile tedavi edilmesini sağlayacak alternatif bir yöntemdir. Başarının sırrı, preoperatif hazırlık ve hesaplamalardır. Hastaların postoperatif radyolojik takipleri, komplikasyonların erken tanısında ve önlenmesinde büyük önem taşımaktadır. Stent greft teknolojisindeki son gelişmeler, bu greftlerin daha geniş bir hasta yelpazesinde uygulanabilirliğini arttırmıştır (5).

Zehra Bayramoğlu, İlhan Sanisoğlu, Levent Onat\*, Barış Çaynak, Ertan Sağbaş, Hakan Özgen, Belhan Akpınar  
Florence Nightingale Hastanesi, Kalp Damar Cerrahisi ve  
\*Radyoloji Klinikleri, İstanbul-Türkiye

## Kaynaklar

1. Brewster DC, Geller SC, Kaufman JA, Cambria RP, Gertler JP, LaMuraglia GM, et al. Initial experience with endovascular aneurysm repair: comparison of early results with outcome of conventional open repair. *J Vasc Surg* 1998; 27: 992-1003. [\[CrossRef\]](#)
2. Greenhalgh RM, Brown LC, Kwong GP, Powell JT, Thompson SG. Comparison of Endovascular aneurysm repair with open repair in patients with abdominal aortic aneurysm (EVAR trial 1), 30- day operative mortality results: randomized control trial. *Lancet* 2004; 364:843-8. [\[CrossRef\]](#)
3. Teufelsbauer H, Prusa AM, Wolff K, Polterauer P, Nanobashvili J, Prager M, et al. Endovascular stent grafting versus open surgical operation in patients with infrarenal aortic aneurysms: A prospective score-adjusted analysis. *Circulation* 2002;106:782-7. [\[CrossRef\]](#)
4. Gorlitzer M, Weiss G, Thalmann M, Mertikian G, Wislocki W, Meinhart J, et al. Combined surgical and endovascular repair of complex aortic pathologies with a new hybrid prosthesis. *Ann Thorac Surg* 2007;84:1971-6. [\[CrossRef\]](#)
5. Risberg B, Delle M, Eriksson E, Klingenstierna H, Lonn L. Aneurysm sac hygroma: a cause of endotension. *J Endovasc Ther* 2001;8:447-53. [\[CrossRef\]](#)

**Yazışma Adresi/Address for Correspondence:** Dr. Zehra Bayramoğlu  
Florence Nightingale Hastanesi, Kalp Damar Cerrahisi Kliniği,  
Şişli, İstanbul-*Türkiye*  
Tel: +90 212 224 49 50 E-posta: zehrabay@yahoo.com  
**Çevrimiçi Yayın Tarihi/Available Online Date:** 10.01.2012

©*Telif Hakkı* 2012 AVES Yayıncılık Ltd. Şti. - Makale metnine [www.anakarder.com](http://www.anakarder.com) web sayfasından ulaşılabilir.

©*Copyright* 2012 by AVES Yayıncılık Ltd. - Available on-line at [www.anakarder.com](http://www.anakarder.com)  
doi:10.5152/akd.2012.012