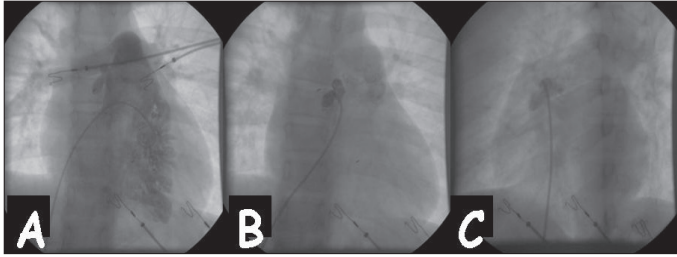


ventrikül çıkış yolunda divertikül saptanan bir olgu sunulmaktadır. On üç yaşında erkek hasta kliniğimize fizik muayenede aritmi saptanması üzerine sevk edildi. Hastanın öyküsünde aritmiyle ilgili herhangi bir yakınması olmadığı öğrenildi. Hastanın fizik muayenesinde kalp atımlarının aritmik olması üzerine çekilen EKG'de bigemine ventriküler ekstrasistoller (VES) görülmesi nedeniyle ileri tetkikler yapıldı. Ekokardiyografik incelemede patent foramen ovale tespit edildi. Holter monitorizasyonunda yüksek hızlarda sık tek, bigemine, trigemine, quadrigemine, uniform VES, "couplet" ve triplet görüldü. Treadmil egzersiz testinde sürekli ventriküler taşikardi uyarıldı. Ventrikül taşikardinin etiolojisinin saptanması ve gerekirse tedavi edilmesi amacıyla uygulanan intrakardiyak elektrofizyolojik çalışmada sağ ventrikül çıkış yolundan (RVOT) yapılan programlı stimülasyonda sürekli monomorfik kendiliğinden sonlanan ventriküler taşikardi (VT) uyarıldı. Bu girişimsel çalışma sırasında anatomik malformasyonları ayırt etmek amacıyla sağ ventriküle yapılan anjiyografide (Resim 1) RVOT'nin geniş olduğu ve burada iki adet divertikül bulunduğu görüldü. Bu bulgular sonucunda RVOT'de saptanan divertikülün eksizyonu ve aritmojenik odağın cerrahi ablasyonu yapıldı. Cerrahi sonrası treadmill egzersiz testinde ve intrakardiyak elektrofizyolojik çalışmada VT uyarılamadı. Hasta ameliyattan sonra 2 yıl süredir ilaçsız ve yakınmasız olarak izlenmektedir. Sonuç olarak RVOT taşikardisi nedeniyle değerlendirilen hastalarda bizim hastamızda saptanan sağ ventrikül divertikülü gibi anatomik malformasyonların da ayırıcı tanıda düşünülmesi ve tedavinin buna göre planlanması önerilmektedir.



Resim 1. Sağ ventrikülografi: ön-arka (A), divertikül içine ön-arka (B) ve sol oblik (C) pozisyonlarda kontrast madde enjeksiyonları

İlkay Erdoğan, Alpay Çeliker, Tevfik Karagöz, Murat Şahin,  
Metin Demircin\*  
Hacettepe Üniversitesi Tıp Fakültesi, Çocuk Kardiyolojisi ve  
\*Kardiyovasküler Cerrahi Anabilim Dalları, Ankara, Türkiye

Yazışma Adresi/Address for Correspondence: Dr. İlkay Erdoğan,  
Hacettepe Üniversitesi Tıp Fakültesi, Çocuk Kardiyolojisi Anabilim Dalı, Ankara, Türkiye  
Tel: +90 312 475 74 03 Faks: +90 312 309 02 20  
E -posta: ilkayoerdogan@hotmail.com

©Telif Hakkı 2010 AVES Yayıncılık Ltd. Şti. - Makale metnine www.anakarder.com web sayfasından ulaşılabilir.  
©Copyright 2010 by AVES Yayıncılık Ltd. - Available on-line at www.anakarder.com  
doi:10.5152/akd.2010.156

## Successful surgical repair of mitral and tricuspid valves regurgitation associated with Behçet's disease

*Behçet hastalığına eşlik eden mitral ve triküspit kapakların yetmezliğinin başarılı cerrahi onarımı*

A 51-year-old female was admitted to our hospital with exertional dyspnea. She was in New York Heart Association (NYHA) functional class

III-IV at presentation. Transthoracic echocardiography revealed severe mitral regurgitation (MR) and moderate tricuspid regurgitation (TR). Her cardiac catheterization showed severe MR and mild AR (Fig. 1). Her past medical history was significant for Behçet's disease that was followed up for 10 years with medical therapy. We performed the operation when the inflammatory signs and findings subsided with adequate corticosteroids. The patient underwent bilateral segmental annuloplasty and mitral ring annuloplasty with StJude-TARP-33mm Tailor annuloplasty ring (Fig. 2). We then tested that the valve competence and closure were excellent. After this step for tricuspid valve repair, a 32 mm Kalangos Biodegradable

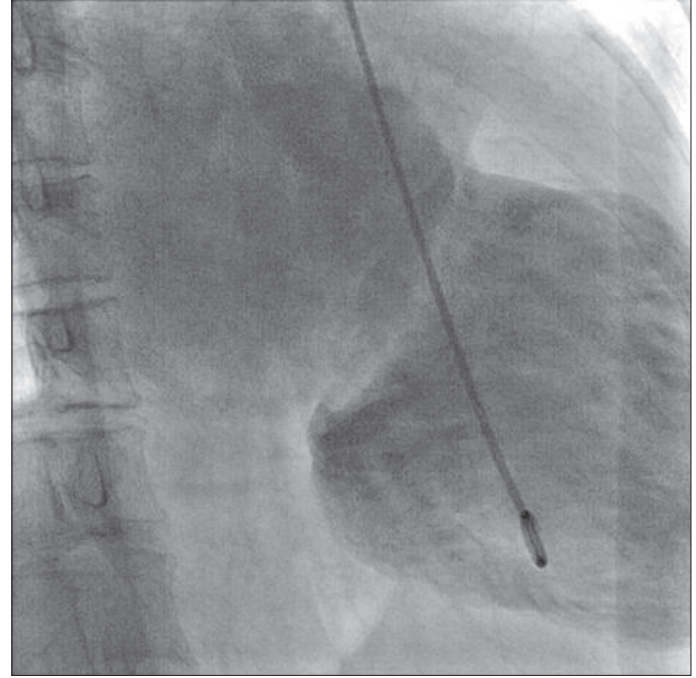


Figure 1. Left ventricular catheterization view of severe mitral regurgitation

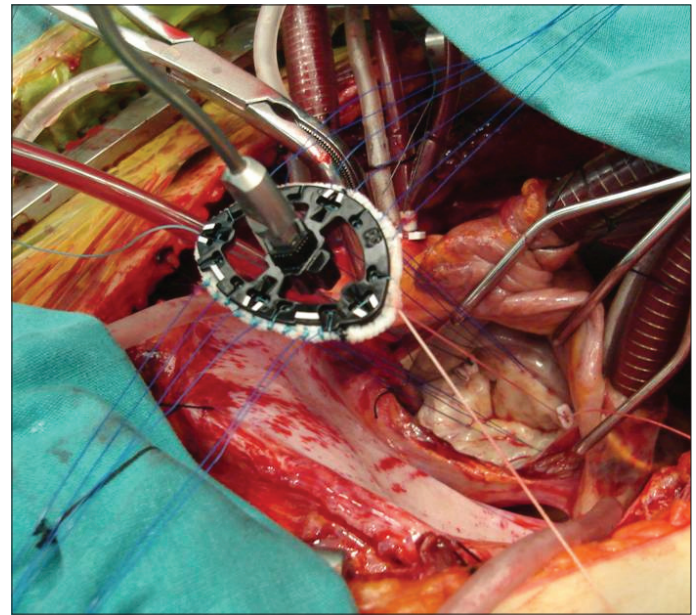


Figure 2. Intraoperative image of bilateral segmental annuloplasty with mitral ring annuloplasty

Tricuspid Ring (Bioring SA, Lonay, Switzerland, TRK32A) was inserted for annuloplasty (Fig. 3). Postoperative echocardiographic data confirmed complete relief of the mitral and tricuspid regurgitations (Fig. 4, 5). This is the first case of cardio-Behçet's disease with a successful surgical repair of both tricuspid and mitral valves.

The surgical treatment of cardiovascular disorders of Behçet's disease presents many difficulties. In cardiovascular lesions caused by systemic inflammatory diseases, there were two specific problems: the progression of the inflammatory disease which may require pre- and/or post-operative steroid therapy and that of the risk, at least in theory, of a late pseudo-aneurysm, which justifies regular long-term follow-up after surgery. For this reason, it is crucial to reduce inflammation pre- and post-operatively, to reinforce the suture line, and to carefully select the operative procedures when treating cardiovascular disorders caused by inflammatory diseases.

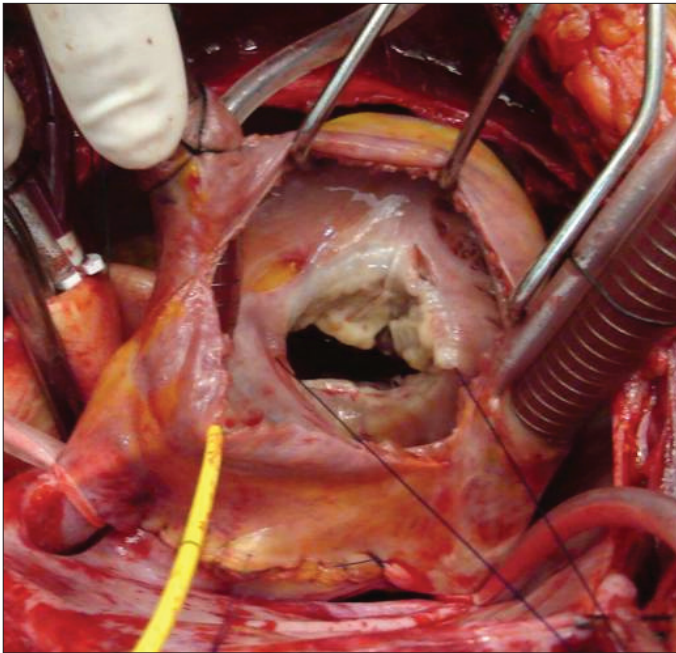


Figure 3. Intraoperative image of Kalangos biodegradable tricuspid ring

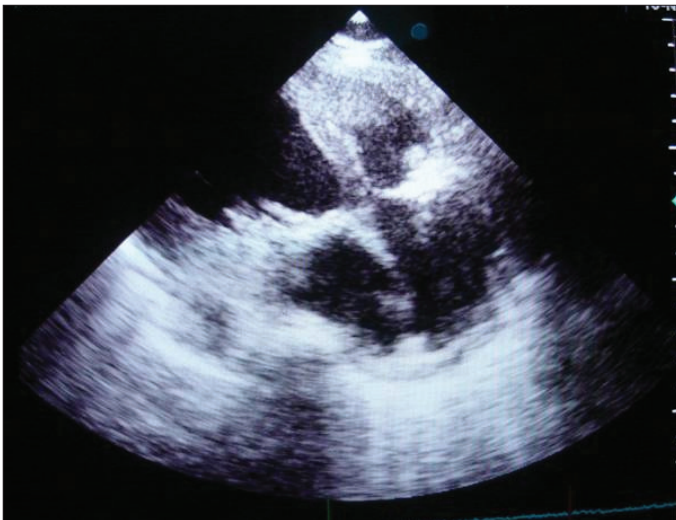

Figure 4. Postoperative echocardiographic image of mitral and tricuspid rings

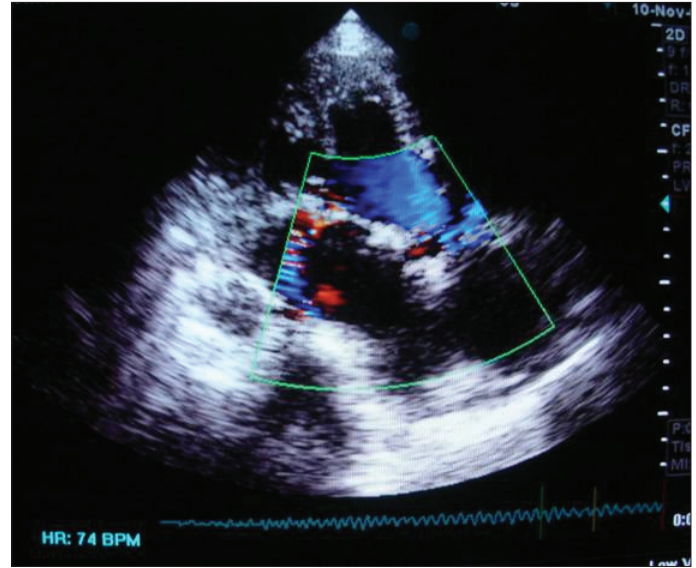


Figure 5. Postoperative control echocardiogram view of mild eccentric mitral regurgitation and minimal tricuspid regurgitation

Cengiz Özbek, Ufuk Yetkin, Nursen Postacı\*, Tefik Güneş,  
İsmail Yürekli, Ali Gürbüz

From Clinics of Cardiovascular Surgery and \*I.Cardiology, İzmir  
Atatürk Training and Research Hospital, İzmir, Turkey

Address for Correspondence/Yazışma Adresi: Dr. Ufuk Yetkin,  
İzmir Atatürk Training and Research Hospital, Cardiovascular Surgery, İzmir, Turkey  
Phone: +90 232 244 44 44-2448 Fax: +90 232 243 48 48  
E-mail: ufuk\_yetkin@yahoo.fr

©Telif Hakkı 2010 AVES Yayıncılık Ltd. Şti. - Makale metnine [www.anakarder.com](http://www.anakarder.com) web sayfasından ulaşılabilir.

©Copyright 2010 by AVES Yayıncılık Ltd. - Available on-line at [www.anakarder.com](http://www.anakarder.com)  
doi:10.5152/akd.2010.157